Hernienchirurgie

Schneller Verschluss um jeden Preis? Anatomische Aspekte der Hernienchirurgie

Eine anatomische Rekonstruktion des Leistenkanals in Kenntnis der Neuroanatomie kann dazu beitragen, Komplikationen und Schmerzen nach Leistenbruchoperation zu vermeiden. Eine anatomische Präparation ist aber zeitaufwändig. Können und wollen wir uns diesen Aufwand noch leisten?

Von Prof. René G. Holzheimer

Die lapraroskopische Herniotomie und die modernen offenen Verfahren der Leistenhernienoperation haben wesentlich dazu beigetragen, die Patienten schneller zu mobilisieren und die Komplikationsrate zu senken.

Die anfänglichen Schwachpunkte der laparoskopischen Herniotomie wie die lange Lernkurve oder schwere Komplikationen sowie Rezidive durch Probleme bei der Befestigung des Netzes sind deutlich in den Hintergrund getreten.

Weniger Hämatome, Serome und Schmerzen

Doch auch bei den offenen Methoden der Leistenbruchoperation (Mesh Plug, PHS, Lichtenstein, Shouldice) sind Fortschritte zu verzeichnen: Lokale Probleme wie Hämatome, Serome und Schmerzen konnten reduziert werden. Die Erfahrung und die Kenntnisse des Operateurs sind dabei ausschlaggebend [7].

Dennoch kommt es im Zusammenhang mit laparoskopischen Herniotomien aktuellen Metaanalysen häufiger zu Rezidiven und schweren Komplikationen [17]. Schmerzen treten auch nach laparoskopischen Herniotomien auf [21].

Operateur sollte anatomische Besonderheiten beachten

Die Nahttechniken wie das Verfahren nach Shouldice wiederum neigen eher zu Rezidiven und lokalen postopera-

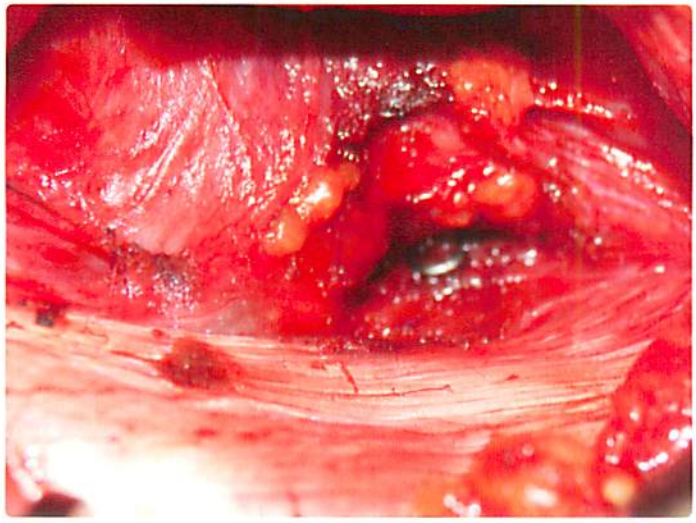

▲ Abb. 1: Am Schambein platzierte Spiraltacker können postoperative Schmerzen verursachen

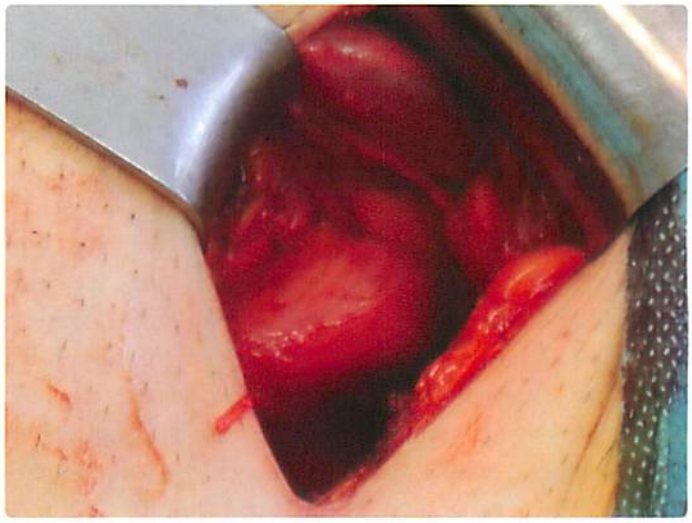

▲ Abb. 2: „Meshoma" sind Netzklumpen, die durch ihre Vorwölbung in den Leistenkanal durch die nicht versorgte Hinterwand des Leistenkanals Druck auf die Nerven ausüben (hier nach einer TAPP)

Fotos: Holzheimer

Patientenzufriedenheit mit Hilfe des ambulanten Qualitätssicherungs-Systems AQS1 ergibt seit Jahren sehr zufriedene Patienten, die sich jederzeit wieder ambulant würden operieren lassen. Stationäre Einweisungen am OP-Tag wegen chirurgischer oder anästhesiologischer Probleme sind die absolute Ausnahme. [7]

Es fehlen verlässliche Zahlen für das Ambulante Operieren

Leider gibt es keine Zahlen über das Versorgungsgeschehen auf dem Gebiet der Hernienchirurgie in Deutschland, die valide im wissenschaftlichen Sinne sind. Zur Linderung dieses Dilemmas wurden mir von der Kassenärztlichen Bundesvereinigung (KBV) dankenswerterweise Zahlen aus dem Jahr 2011 zur Verfügung gestellt. Sie schließen eine InEK-Statistik (Institut für das Entgeltsystem im Krankenhaus GmbH) ein und erlauben es so, den Anteil ambulanter Leistenoperationen annähernd genau einzugrenzen.

Eine unbekannte Variable in dieser Schätzung ist der Anteil Operationen, die im Rahmen von IV-Verträgen von den Kassenärzten direkt mit den gesetzlichen Krankenkassen abgerechnet wurden. Dieser Anteil wurde vom Autor auf drei Prozent geschätzt. Um die wissenschaftlich korrekte Zahl zu erfahren, müssten alle gesetzlichen Krankenversicherungen in Deutschland (n = 132, Stand 2014) befragt werden.

Darüber hinaus ist auch die Anzahl der Leistenoperationen bei Privatversicherten nicht bekannt. Immerhin weiß man, dass Privatpatienten in Bezug auf die Gesamtzahl der Behandlungsfälle niedergelassener Chirurgen seit langem zirka zehn Prozent der Fälle ausmachen. Unter Berücksichtigung dieser Unsicherheiten darf man deshalb näherungsweise annehmen, dass in Deutschland 2011 etwa 35 Prozent aller Leisten- und Schenkelhernien ambulant operiert wurden (siehe Tabelle 3).

Dieser im internationalen Vergleich niedrige Wert ist nicht sachlich begründbar. Dass in Deutschland weiterhin überwiegend stationär operiert wird, hat deshalb keine medizinischen, sondern in hohem Maße ökonomische Gründe:

- **Preis der Leistung:** vierfach höherer Erlös (gemessen an der 3-Tages-DRG) für einen stationären im Vergleich zu einem ambulanten Eingriff.
- **Hohe Bettendichte:** Deutschland hatte 2011 3,8 mal so viele Betten wie Norwegen oder 62 Prozent mehr als der OECD-Durchschnitt [9].
- **Häufigkeit des Eingriffs:** Die Leistenhernie ist unverändert eine der häufigsten allgemeinchirurgischen Operationen, die stationär durchgeführt werden (Rang 3 nach Gallen- und Darmoperationen in 2012). Angesichts von jährlich 300.000 Leistenhernienoperationen in Deutschland ist die Operation der Leistenhernie für viszeralchirurgische Abteilungen nach wie vor ein „Brot- und Butter-Eingriff".

Auch die endoskopischen Verfahren, deren Bedeutung in den EHS-Leitlinien überbewertet wird, tragen zu dem Ungleichgewicht zwischen ambulant und stationär bei. Nirgends auf der Welt werden Leistenhernien so oft endoskopisch operiert wie in Deutschland: Im Jahr 2011 lag der Anteil endoskopischer Operationen hierzulande bei über 50 Prozent, während andere OECD-Staaten nur einen Anteil von 0 bis 31 Prozent aufwiesen [10]. Selbst Prof. Reinhard Bittner als Verfechter der endoskopischen Hernienchirurgie weist darauf hin, dass die laparoskopische Hernioplastik eine hochtechnologische Operation ist, und „je mehr technische Geräte sich zwischen OP-Team und Patient befinden, desto größer ist die Fehlerrate". [11].

> *» Auch ein Verfechter der endoskopischen Hernienchirurgie weiß: Je mehr technische Geräte sich zwischen OP-Team und Patient befinden, desto größer ist die Fehlerrate. «*

Fehlgesteuerte Versorgung durch unterschiedliche Preise

Was wir daher sehen, ist eine Fehlsteuerung der Versorgung durch unterschiedliche Preise in Abhängigkeit davon, ob die Leistung ambulant oder stationär erbracht wird. Die endoskopische Leistungserbringung wird hierbei ökonomisch bevorzugt.

Dass aber nachweislich, wenn auch selten, beim endoskopischen Operieren schwerere Komplikationen auftreten (etwa Darmperforation oder die Verletzung großer Gefäße), wiegt die postulierten Vorteile nicht auf und scheint bei der Entscheidung über die Art der Versorgung keine gewichtige Rolle zu spielen.

Fazit: Deutsche Realität hinkt den Möglichkeiten hinterher

Es bleibt festzuhalten: Es gibt keine einzelne Operationsmethode, die alle Ansprüche an eine moderne Leistenbruchchirurgie in sich vereinigt. Die differenzierte und patientenorientierte chirurgische Versorgung der Erwachsenen-Leistenhernie bewegt sich im Koordinatensystem: ambulant vs. stationär, offen vs. endoskopisch, Naht vs. Netz.

Bis zu 90 Prozent der Leistenhernien können ambulant und offen, mit Naht oder Netz versorgt werden. Die stationäre und endoskopische Versorgung hingegen sollte Sonderindikationen vorbehalten bleiben. Von alledem ist die deutsche Versorgungsrealität allerdings weit entfernt.

Literatur

1. Klemperer D, Robra B-P: John Wennberg – Wegbereiter einer patientenorientierten Medizin. Dt Aerztebl 2014; 111; Heft 4: A118–A120

2. Wennberg JE: Time to tackle unwarranted variations in practice. BMJ 2011; 342: 687–90

3. Simons et al.: European Hernia Society guidelines on the treatment of hernia in adult patients. In: Hernia 2009; 13: 343–403

4. Muysoms et al.: Classification of primary and incisional abdominal wall hernias. In: Hernia. Aug 2009; 13(4): 407–414

5. Koch A, Lorenz R, Meyer F, Weyhe D: Leistenhernienreparation – Wo wird wie operiert? In: Zentralbl Chir 2013; 138: 410–417

6. Toftgaard: Day surgery activities 2009. International survey on ambulatory surgery conducted 2011. In: Amb Surg; 17: 53–63

7. Auswertung AQS1-Patientenfragebögen in der Chirurgischen Praxisklinik Sulzbach-Rosenberg von 2009 bis 2013

9. OECD Health Statistics 2013, siehe stats.oecd.org/Index.aspx?DataSetCode=HEALTHREAC

10. OECD Health Data 2013: siehe knoema.de/OECDHDHCU2013Oct/health-data-health-care-utilisation-october-2013

11. Obermaier R, Pfeffer F, Hopt UT: Hernienchirurgie, 1. Aufl. München, Urban & Fischer, 2009; 2.8.2 (Spezielle OP-Aufklärung): 77–78

tiven Veränderungen wie etwa Schmerzen, wenn man von den Ergebnissen hochspezialisierter Einrichtungen einmal absieht [2].

Wenn bei der Operation nach Lichtenstein und auch bei der Mesh-Plug-Methode oder PHS-Operationstechnik hingegen postoperative Veränderungen wie Hämatome, Serome, Brennen und Taubheitsgefühl auftreten, liegt dies manchmal an der Nichtbeachtung anatomischer Besonderheiten [18].

Nerven darstellen, entfernen oder ignorieren?

Die Neuroanatomie der Leiste und ihre prä- und postoperativen Besonderheiten wurde erst in den vergangenen Jahren wiederholt Gegenstand von Untersuchungen [11]. Hieraus ergibt sich die Frage, ob man die nicht-vorgeschädigten Nerven Ilioinguinalis, Iliohypogastricus bzw. Genitofemoralis darstellen, entfernen oder ignorieren soll.

Die Dissektion der Nerven kann Vorteile in Bezug auf die Vermeidung postoperativer Schmerzen haben [12]. Die Technik der Herniotomie kann mit Blick auf den anatomischen Raum also durchaus Einfluss auf die Entstehung postoperativer Beschwerden haben.

Weniger Nervenverletzungen dank posteriorem Zugang?

Lau erklärte 2003 [13], dass durch den posterioren Zugang bei der Total Extraperitonealen Plastik (TEP) das Risiko einer Nervenverletzung reduziert wird. Ausdrücklich erwähnt er das Risiko, durch Ballondilatation den kontralateral präperitonealen Raum zu verletzen und so eine zukünftige TEP dort zu erschweren.

Die präperitoneale Präparation und Netzplatzierung bei einer TEP kann im Vergleich zur Lichtenstein-Technik eine Veränderung des Blutflusses der Arteria testicularis und am Testis zur Folge haben [1,5,8,15]. Amid berichtete 2011 [4], dass die Befestigung des Netzes durch Spiraltacker und Klammern anterior und posterior der Faszia transversalis gelegene Nerven verletzen kann und somit auch spätere urologische oder gefäßchirurgische Operationen erschweren kann. Die Spiraltacker können durch Platzierung am Schambein Auslöser chronischer Schmerzen sein (siehe Abb. 1).

> *» Treten bei den Netztechniken postoperative Veränderungen wie Hämatome, Serome, Brennen oder Taubheitsgefühl auf, liegt es manchmal an der Nichtbeachtung anatomischer Besonderheiten. «*

Sollte das Netz nicht korrekt oder ausreichend fixiert beziehungsweise überlappend sein, kann es zu einer von Amid „Meshoma" genannten Bildung eines Netzklumpens kommen [3]. Dieser Netzklumpen kann durch Vorwölbung in den Leistenkanal durch die nicht versorgte Hinterwand des Leistenkanals Druck auf Nerven ausüben und damit zu erheblichen Beschwerden führen (siehe Abb. 2).

Die offene präperitoneale Herniotomie kann im Bereich der Komplikationen ähnliche Ergebnisse aufweisen wie die Lichtenstein-Technik – allerdings mit gewissen Einschränkungen [22].

Entrapment als Ursache für postoperative Schmerzen

Ein nicht zu unterschätzender Aspekt für die Auswahl der Technik ist der präoperative Schmerz in der Leiste. Der Leistenbruch per se muss keine Schmerzen verursachen. Die Schmerzursache ist meist ein Entrapment eines Nerven.

Die präoperative Diagnostik von Schmerzen in Hüfte, Unterbauch, Leiste, Oberschenkel erfordert genaue Kenntnis der Neuroanatomie und Erfahrung in der Therapie chronischer Leistenschmerzen. Unabhängig von der Hernie können etwa der N. iliohypogastricus in der Vorderwand des Leistenkanals (Externusapo-

Foto: Holzheimer

Prof. Dr. René G. Holzheimer
Facharzt für Chirurgie, Sportmedizin

Tegernseer Landstraße 8
82054 Sauerlach

Tel.: 08104 668454
Fax: 08104 668453

RGHolzheimer@t-online.de
www.praxisklinik-sauerlach.de

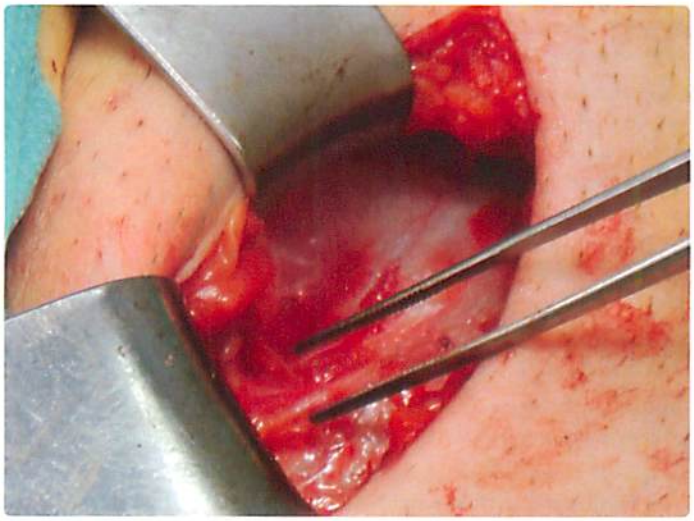

▲ Abb. 3: Eine Einklemmung des N. iliohypogastricus in der Externusaponeurose ist laparoskopisch nicht verifizer- oder behandelbar

Fotos: Holzheimer

▲ Abb. 4: Lipome am Samenstrang verursachen Beschwerden

neurose) eingeklemmt sein. Diese Nerveneinklemmung lässt sich laparoskopisch (präperitoneale Dissektion) nicht verifizieren und behandeln (siehe Abb. 3).

Bruchsackreste oder Lipome als Auslöser von Beschwerden

Große Bruchsackgebilde werden bei der Transabdominellen Präperitonealen Plastik (TAPP), sofern diese nicht reduziert werden können, amputiert, sie werden also im Leistenkanal belassen [9]. Diese Veränderungen wie auch Lipome im Samenstrang können durchaus Auslöser für Beschwerden sein [14].

Nach dem Einsetzen eines Mesh-Plugs zur Versorgung eines Leistenbruches wurden von Amid Leistenschmerzen beobachtet. Histologisch wurde eine perineurale Fibrose bei Entrapment der Vas deferens nachgewiesen [4].

Die genannten Verfahren sind charakterisiert dadurch, dass sie die Anatomie des Leistenkanals in der Regel nicht rekonstruieren, also keine Präparation erforderlich machen [19]. Der Vorteil liegt auf der Hand – es geht schneller. Im Falle des Mesh-Plugs wird das Fremdmaterial in einem Winkel von 90 Grad zu den flach verlaufenden anatomischen Schichten Peritoneum, Faszia transversalis, Externusaponeurose eingebracht.

Das Netz verändert sich im Kontakt mit dem Gewebe

Das Netz verändert sich im Kontakt mit dem Gewebe, wird hart und führt zu einer Fibrosierung des umgebenden Gewebes. Dies kann bei einem plan eingebrachten Netz gewollt und unproblematisch sein. Ein Mesh-Plug oder PHS kann in Kontakt mit dem Peritoneum aber auch zu Darmverletzungen und Darmfisteln führen [23, 10, 16]. Auch die Unkenntnis der Neuroanatomie begünstigt das Auftreten von Komplikationen [6].

Eine Metaanalyse von randomisierten Studien kam zu dem Ergebnis, dass der Einsatz von PHS mit einem Anstieg perioperativer Komplikationen im Vergleich zu Lichtenstein verbunden sei [20].

Fazit: Eine anatomische Rekonstruktion des Leistenkanals in Kenntnis der Neuroanatomie kann dazu beitragen, Komplikationen und Schmerzen nach Leistenbruchoperation zu vermeiden. Eine anatomische Präparation ist allerdings zeitaufwändig. Die zugegebenermaßen ketzerische Frage lautet daher: Können und wollen wir uns das noch leisten?

> *» Wer im Zuge der Leistenbruchoperation die Anatomie des Leistenkanals nicht rekonstruiert, spart sich die Präparation. Der Vorteil liegt auf der Hand: Es geht schneller. «*

www.vmk-online.de

Verlag für Medizinkommunikation

Chirurgen Magazin Online-Archiv und Aktuelles aus dem Verlag

CHIRURGENMAGAZIN
BAO Depesche

VMK Verlag für Medizinkommunikation GmbH

Literatur:

1. Akbulut et al.: Can laparoscopic hernia repair alter function and volume of testis? Randomized clinical trial. In: Surg Laparosc Endosc Percutan Tech. 2003 Dec; 13(6): 377–81.

2. Amato et al.: Shouldice technique versus other open techniques for inguinal hernia repair. In: Cochrane Database Syst Rev. 2012 Apr 18; 4: CD001543.

3. Amid: Lichtenstein tension-free hernioplasty: Ist inception, evolution, and principles. In: Hernia 2004; 8: 1–7.

4. Amid et al.: Surgical treatment of chronic pain and testicular pain after laparoscopic and preperitoneal inguinal hernia repair. In: J Am Coll Surg 2011; 213: 531–536.

5. Aydede et al.: Effect of mesh and its localisation on testicular flow and spermatogenesis in patients with groin hernia. In: Acta Chir Belg. 2003 Nov-Dec; 103(6): 607–10.

6. Bower et al.: Neuralgia after inguinal hernia repair. In: Am Surg. 1996 Aug; 62(8): 664–7.

7. Coskun et al.: New technique for inguinal hernia repair. In: Hernia. 2005 Mar; 9(1): 32–6.

8. Ersin et al.: Is testicular perfusion influenced during laparoscopic inguinal hernia surgery? In: Surg Endosc. 2006 Apr; 20(4): 685–9.

9. Evans: Hunterian lecture. Laparoscopic transabdominal pre-peritoneal (TAPP) repair of groin hernia: one surgeon's experience of a developing technique. In: Ann R Coll Surg Engl. 2002 Nov; 84(6): 393–8.

10. Holzheimer: Complications after mesh plug inguinal hernia repair: there is no easy bypass to inguinal hernia surgery. In: Surgery. 2009 Jun; 145(6): 690–1.

11. Hsu et al.: Preservation versus division of ilioinguinal nerve on open mesh repair of inguinal hernia: a meta-analysis of randomized controlled trials. In: World J Surg. 2012 Oct; 36(10): 2311–9.

12. Johner et al.: Planned ilioinguinal nerve excision for prevention of chronic pain after inguinal hernia repair: a meta-analysis. In: Surgery. 2011 Sep; 150(3): 534–41.

13. Lau et al.: A comparative outcome analysis of bilateral versus unilateral endoscopic extraüperitoneal inguinal hernioplastics. In: J Laparoendosc Adv Surg Tech 2003; 13(3): 153–157.

14. Lilly et al.: Lipomas of the cord and round ligament. In: Ann Surg 2002; 235(4): 586–590.

15. Lima Neto et al.: Prospective study on the effects of a polypropylene prosthesis on testicular volume and arterial flow in patients undergoing surgical correction for inguinal hernia. In: Acta Chir Bras 2007; 22(4): 266–271.

16. Murphy et al.: Sigmoid colonic fistula secondary to Perfix-plug, left inguinal hernia repair. In: Hernia. 2006 Oct; 10(5): 436–8.

17. O'Reilly et al.: A meta-analysis of surgical morbidity and recurrence after laparoscopic and open repair of primary unilateralinguinal hernia. In: Ann Surg. 2012 May; 255(5): 846–53.

18. Ravindran et al.: A United Kingdom survey of surgical technique and handling practice of inguinal canal structures during hernia surgery. In: Surgery 2006; 139: 523–6.

19. Rutkow et al.: „Tension-free" inguinal herniorrhaphy: a preliminary report on the „mesh plug" technique. In: Surgery. 1993 Jul; 114(1): 3–8.

20. Sanjay et al.: Meta-analysis of Prolene Hernia System mesh versus Lichtenstein mesh in open inguinal hernia repair. In: Surgeon 2012; 10(5): 283–9.

21. Tolver et al.: Early pain after laparoscopic inguinal hernia repair. A qualitative systematic review. In: Acta Anaesthesiol Scand. 2012 May; 56(5): 549–57.

22. Willaert et al.: Open Preperitoneal Techniques versus Lichtenstein Repair for elective Inguinal Hernias. In: Cochrane Database Syst Rev. 2012 Jul 11; 7: CD008034.

23. Zuvela et al.: Rare late mesh complications following inguinal prolene hernia system hernioplasty: report of three cases. In: Surg Today. 2012 Dec; 42(12): 1253–8.