



# Radiowellenbehandlung bei Venenerkrankungen

Besenreiser – Teleangiectasien

Vortrag Oberhaching 19.6.2013

RG Holzheimer

Praxisklinik Sauerlach

# Nebenwirkungen der Verödung von Venenseitenästen

- Allergische Reaktion
- Hautnekrosen
- Überschießende Sklerosierungsreaktion mit Thrombophlebitis
- Pigmentierung
- Matting = Ausbildung feiner Teleangieektasien

## größerer Venen z.B. Schaumsklerosierung

- Nervenschädigung
- Flimmerskotome
- Migräneartige Symptome
- Thromboembolie
- TIA
- Kreislaufinsuffizienz

# Was ist die Alternative ? Die Radiowellenbehandlung ?

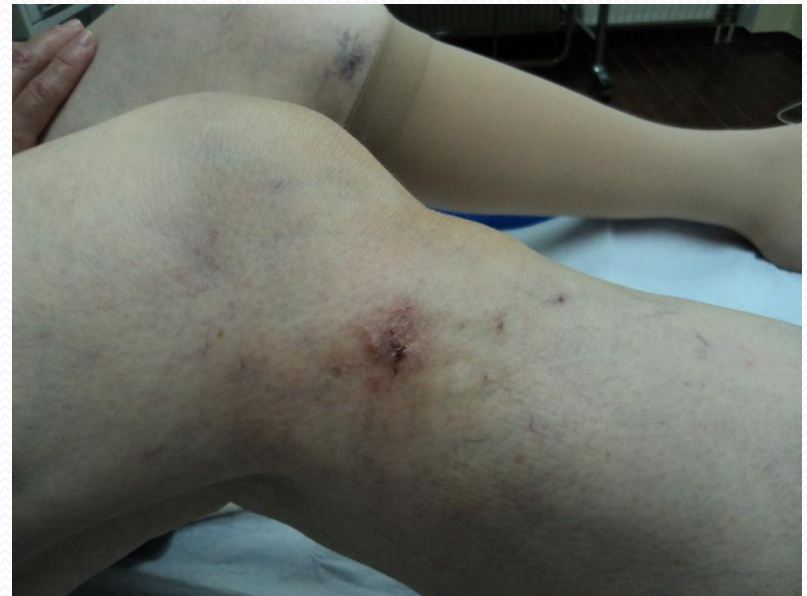
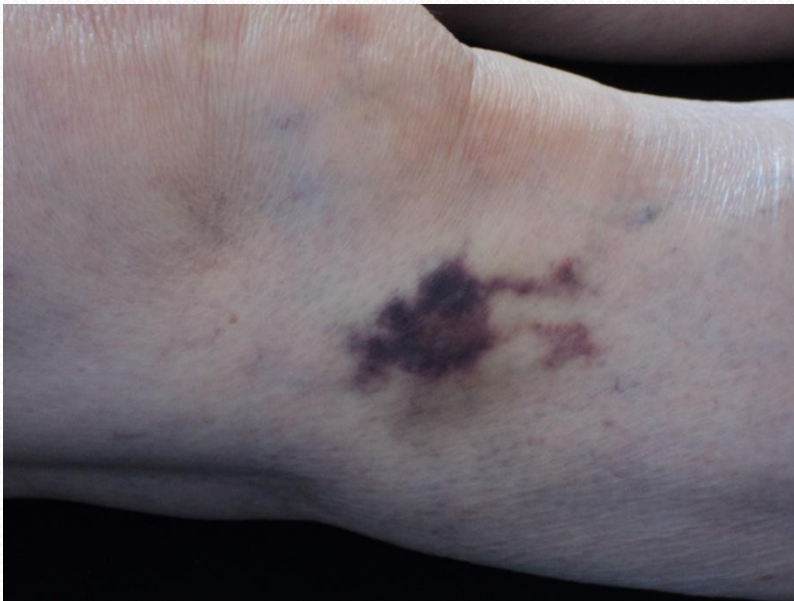
# Radiowellenbehandlung

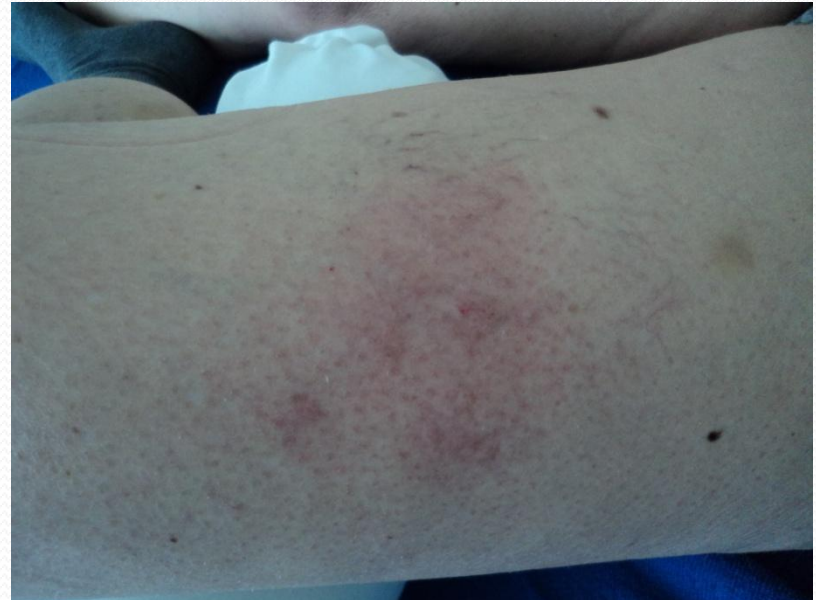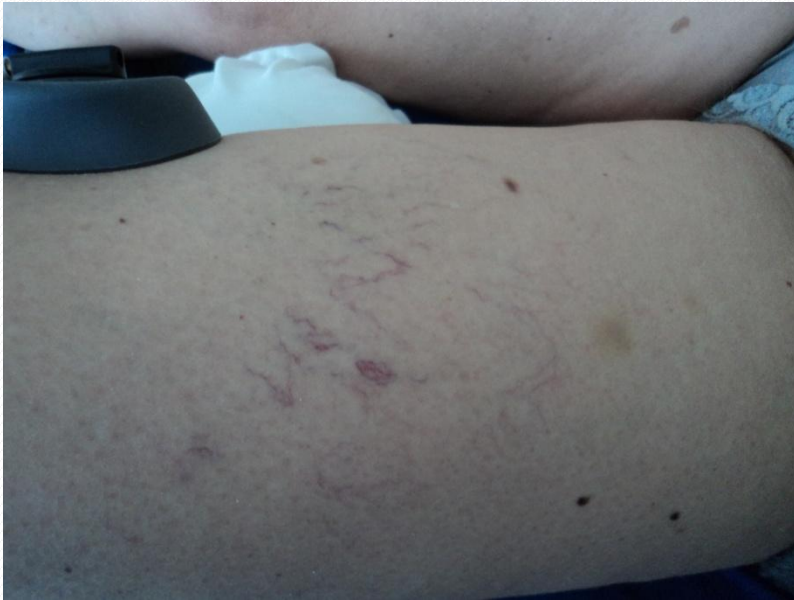## Das Instrumentarium



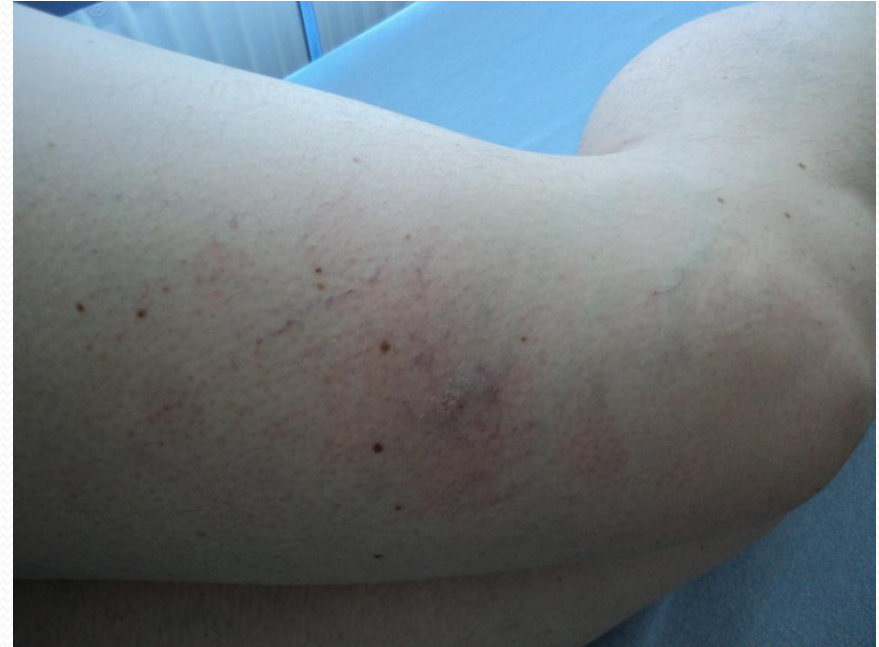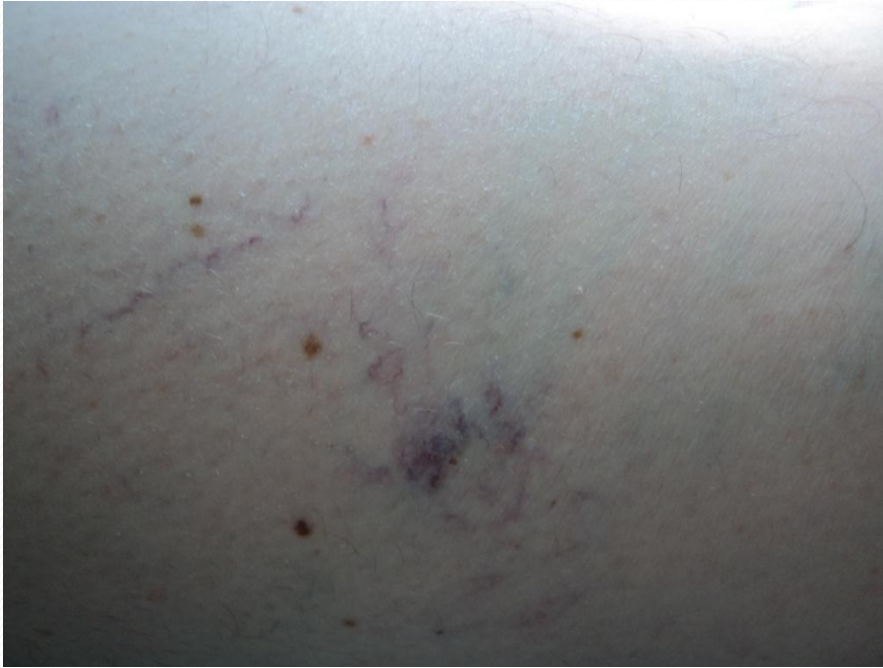# Radiowellenbehandlung einer Teleangiektasie



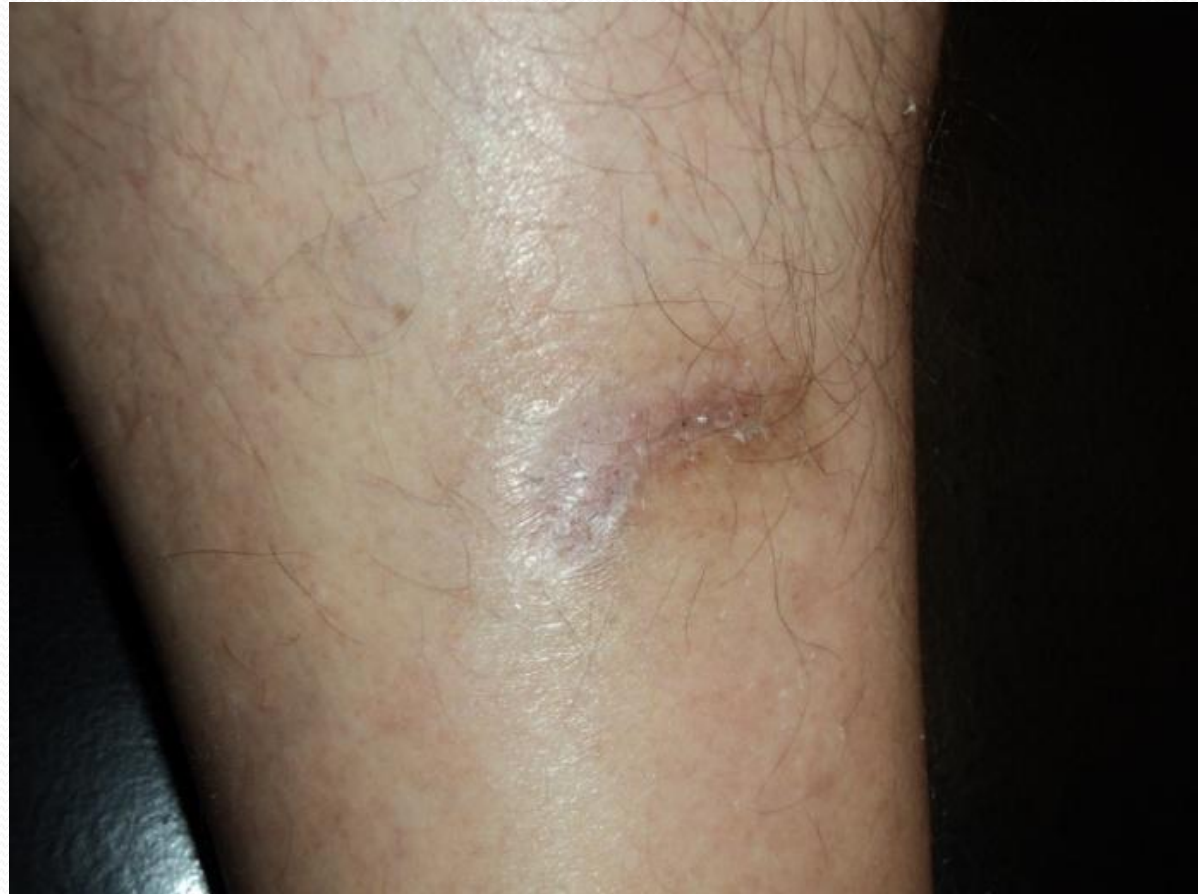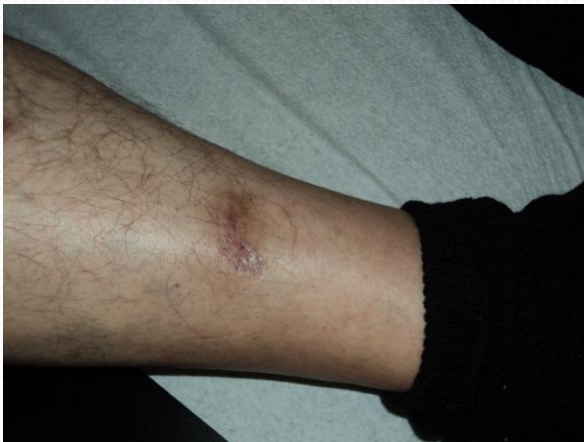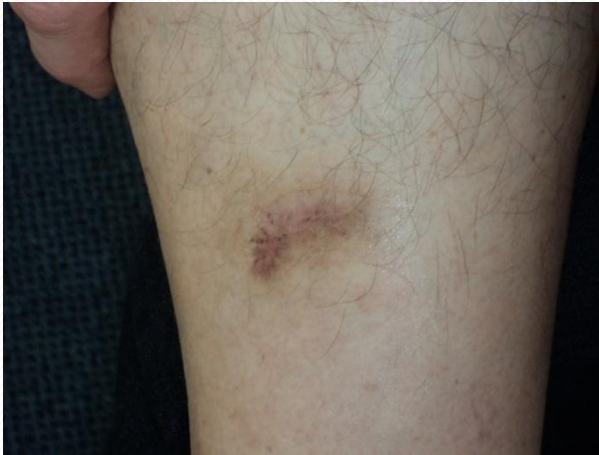# Radiowellenbehandlung Besenreiser



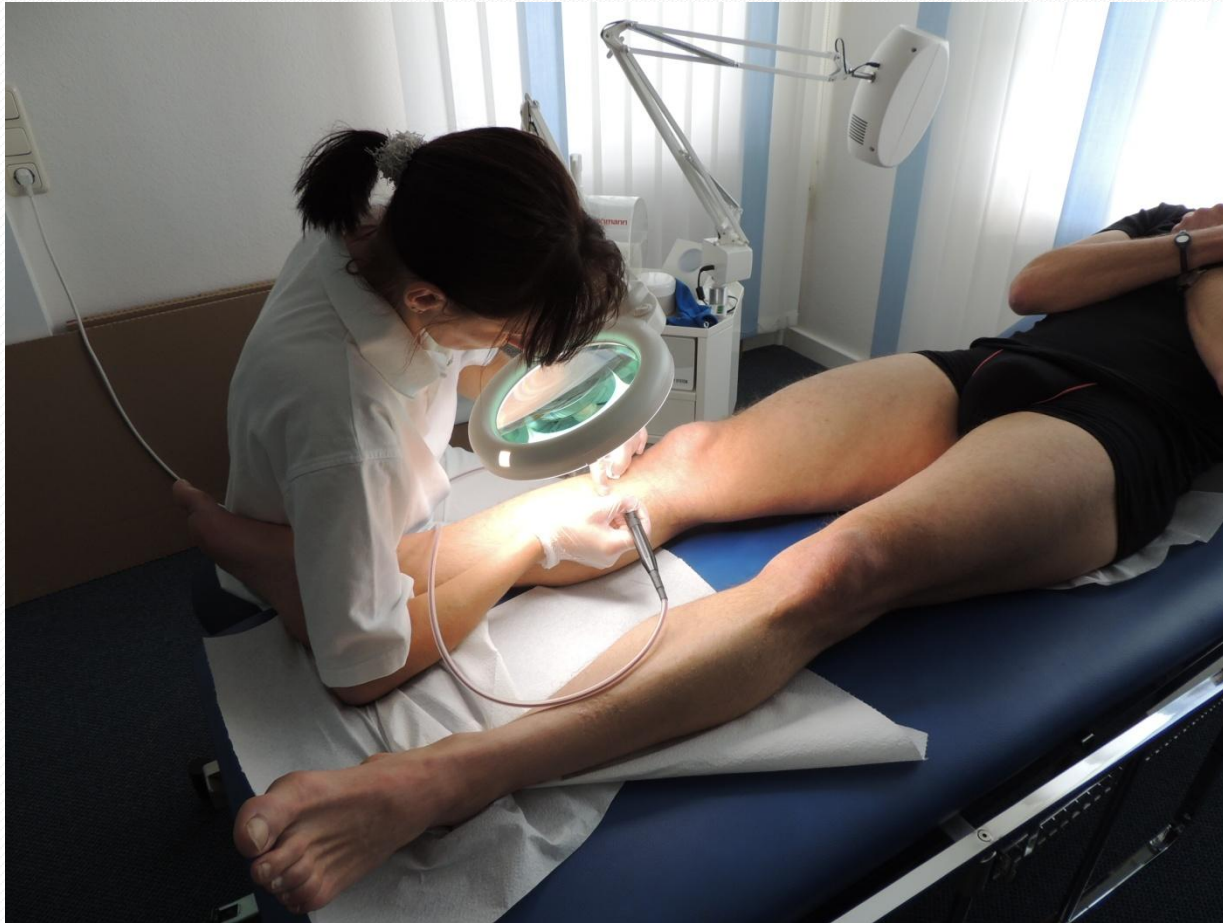# Radiowellenbehandlung




# Radiowellenbehandlung Vernarbung nach Trauma mit Axt




# Radiowellenbehandlung




# Radiowellenbehandlung – Demonstration I



# Radiowellenbehandlung – Demonstration II



# Radiowellenbehandlung – Demonstration III



# Radiowellenbehandlung

## Vorteile

- Keine Pigmentierung
  - Keine Infektion
- Keine Verbrennung
  - Keine Narben