CHIRURGENMAGAZIN

Heft 56 | Ausgabe 2.2012 | ISSN 1611-5198 | Preis 12,00 Euro

BNC ANC NC

Für den niedergelassenen Chirurgen

Hernienchirurgie

Bauchwandbrüche in der ambulanten Praxis

Gemeinsamer Bundeskongress Chirurgie
Berichte über ausgewählte berufspolitische und fachliche Sitzungen

Medizinjournalismus
Kein Pardon für Falschinformation und schlampige Recherche

Arztrecht
Konkurrenzschutzklausel im Mietvertrag unbedingt eindeutig formulieren!

VMK GmbH - Essener Str.4 - Block D3 - 22419 Hamburg
PVST. DPAG. 61126. Entgelt bezahlt
ncev.de

Facharzt f. Chirurgie
Herrn Prof. Dr. Rene Holzheimer
Tegernseer Landstr. 8
82054 Sauerlach

143

Johnson & Johnson MEDICAL

ETHICON – Bester Partner für die ambulante Chirurgie

SUTURES
Plus
Antibacterial Suture

Plus Nahtmaterial ist mit IRGACARE® beschichtet, einer gegen ein breites Erregerspektrum wirksamen Substanz, die der bakteriellen Besiedelung auf dem Nahtmaterial und im unmittelbaren Wundumfeld effektiv vorbeugt.*

* Ming X, Rothenburger S, Nichols M. In vivo and in vitro antibacterial efficacy of PDS® Plus suture (polidioxanone 25 with triclosan). Surg Infect (Larchmt), 2008, 9:451–457
Rothenburger S, Spangler D, Bhende S, Burkely D. In vitro antibacterial evaluation of coated VICRYL® Plus antibacterial suture (coated polyglactin 910 with triclosan) using zone of inhibition assays. Surg Infect (Larchmt), 2002, 3:79–87
Ming X, Rothenburger S, Nichols M. In vivo antibacterial efficacy of MONOCRYL® Plus suture (poliglecaprone 25 with triclosan). Surg Infect (Larchmt), 2007, 8:209–213

SUTURE PLUS 040/5297-4449 INFOLINE

Nahtmaterial	Eigenschaften	Resorptionszeit	Indikationen
PDS® Plus	synthetisch, monofil	ca. 180 – 240 Tage	Haut, Faszie, Muskulatur, Bänder, Sehnen, Parenchym
VICRYL® Plus	synthetisch, geflochten	ca. 56 – 70 Tage	Subcutan, Faszie, Kapsel, Peritoneum, Fettgewebe
MONOCRYL® Plus	synthetisch, monofil	ca. 90 – 120 Tage	Dermis, Fettgewebe, Peritoneum

TABOTAMP® –
Die Familie der antimikrobiellen resorbierbaren Hämostyptika von Ethicon Biosurgery



ORIGINAL 50 JAHRE TABOTAMP

ETHICON
a Johnson & Johnson company

ETHICON
Biosurgery

Johnson & Johnson MEDICAL GmbH · Geschäftsbereich ETHICON Products · Robert-Koch-Straße 1 · D-22851 Norderstedt

DIE JOHNSON & JOHNSON MEDICAL GESCHÄFTSBEREICHE IN DEUTSCHLAND:
ADVANCED STERILIZATION PRODUCTS | BIOSENSE WEBSTER | BREAST CARE | CODMAN | CORDIS | DEPUY ORTHOPAEDICS | DEPUY MITEK | DEPUY SPINE
ETHICON BIOSURGERY | ETHICON ENDO-SURGERY | ETHICON PRODUCTS | ETHICON WOMEN'S HEALTH & UROLOGY | EUROPEAN SURGICAL INSTITUTE
JOHNSON & JOHNSON VISION CARE | LIFESCAN | ORTHO-CLINICAL DIAGNOSTICS | THERAKOS

Hernienchirurgie

Chronische Leistenschmerzen nach Hernienoperationen

Die Ursachen für chronischen Leistenschmerz sind schwierig zu erfassen. Die wichtigsten Hinweise im Rahmen der zeitaufwändigen Diagnostik stammen vom Patienten selbst. Die Behandlung sollte patientenadaptiert entweder medikamentös, durch Akupunktur, Physiotherapie oder chirurgisch erfolgen.

Von Prof. René G. Holzheimer

Chronische postoperative Leistenschmerzen kommen häufiger als angenommen vor [1, 2, 3] und sind das schwierigste Langzeitproblem nach Hernienoperationen. Nach Poobalan (2001) tritt chronischer Leistenschmerz bei bis zu 62,9 Prozent der operierten Patienten auf [4].

Nur ein Prozent der Patienten mit chronischem Leistenschmerz werden aber in spezialisierten Einrichtungen behandelt [5]. Weiter fällt auf, dass die Angaben für chronische postoperative Schmerzen nach Hernienoperationen mit fünf bis 35 Prozent stark schwanken und im Vergleich zu anderen Operationen wie etwa Hüft-Totalendoprothesen-Operationen (zwölf Prozent) doch recht hoch erscheinen [6].

Erinnerung an Schmerzen unterliegt Schwankungen

Was sind mögliche Ursachen dafür? Wir müssen uns in der Beurteilung des chronischen postoperativen Schmerzes auf die Angaben der Patienten verlassen. Die Erinnerung der Patienten an den postoperativen Schmerz unterliegt starken Schwankungen und Einflüssen [7, 8].

> *» Eine genaue Abklärung der Schmerzen des Patienten erfordert Zeit – und diese ist angesichts der heutigen Rahmenbedingungen des Gesundheitssystems Mangelware. «*

Patienten erwähnen Schmerzen oft nur, wenn sie ausdrücklich danach gefragt werden. Oft ist es schwierig, die Symptome zu unterscheiden, was die Beurteilung der Schmerzen erschwert hinsichtlich der unterschiedlichen Arten von Schmerz (neuropathischer Schmerz, nichtneuropathischer Schmerz, Narbenschmerz, viszeraler Schmerz, somatischer Schmerz).

Eine genaue Abklärung der Schmerzen der Patienten erfordert Zeit (!), und diese ist naturgemäß bei den heutigen Rahmenbedingungen des Gesundheitssystems Mangelware. Die Qualität und Zuverlässigkeit der Daten in den Studien ist zudem recht unterschiedlich, was zum Teil auch an dem Fehlen einer allgemeinen Definition von postoperativen Schmerzen in den Studien liegt.

Definition chronischer postoperativer Schmerzen

Macrae legte 1999 eine Definition des chronischen postoperativen Schmerzes vor [9]:

1. Schmerzentstehung erstmals nach dem chirurgischen Eingriff.
2. Der Schmerz besteht seit mindestens zwei Monaten.
3. Andere Ursachen für chronischen Schmerz, zum Beispiel Karzinom oder Infektion, müssen ausgeschlossen werden.
4. Die Möglichkeit, dass der Schmerz Ursache eines bereits vorher bestehenden Problems ist, muss untersucht und ausgeschlossen werden [9].

Bereits bestehende Erkrankungen des Abdomens, des Bewegungsapparates, urologische oder gynäkologische Erkrankungen können Schmerzen verursachen [10] und sollten aus diesem Grund als Ursache ausgeschlossen werden. Leider lässt sich dies nicht immer sofort für den Patienten zufriedenstellend klären. Die genaue Ursache chronischer Leistenschmerzen ist nicht in jedem Fall diagnostizierbar (zum Beispiel Fibromyalgie).

Verletzung eines Nervs durch Naht oder Klammer

Neuropathische Schmerzen entstehen durch die Verletzung

Abb. 4: Keine Unterschiede zwischen den verwendeten Netzarten

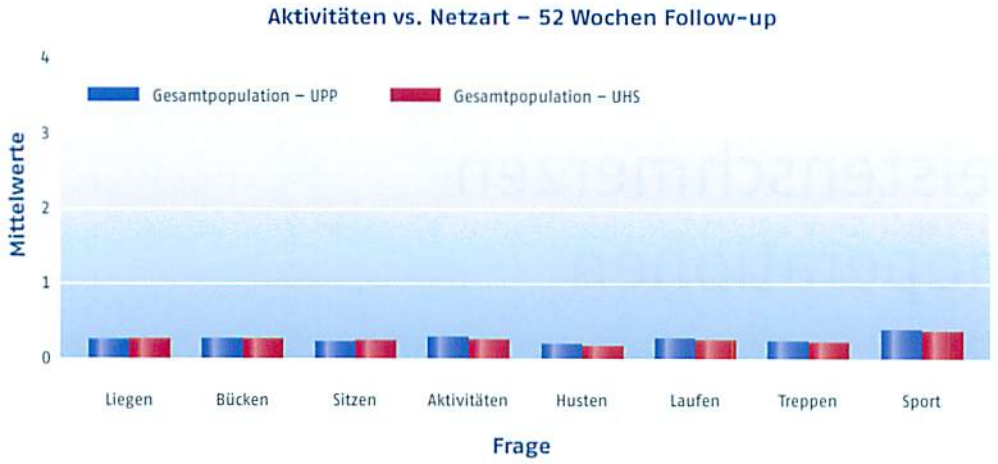

Abb. 5: Zufriedenheit der Gesamtpopulation nach 52 Wochen von 98,6 Prozent

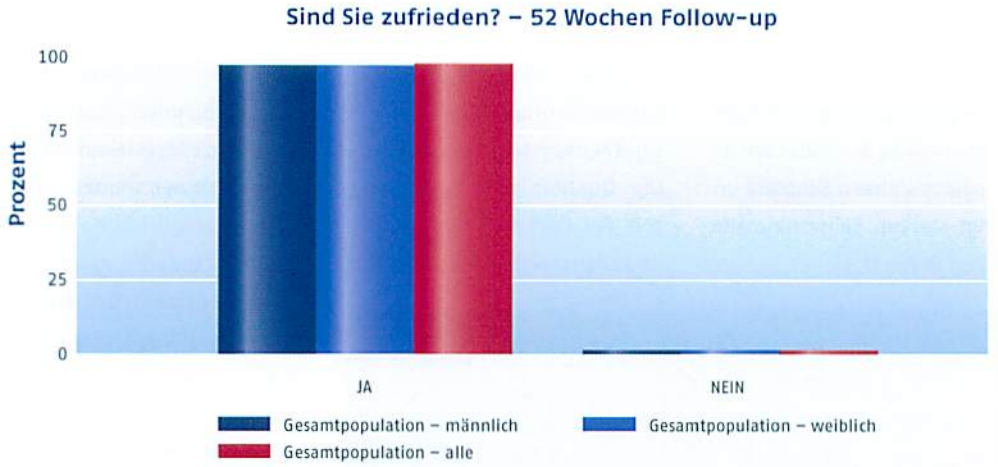

Ergebnisqualität ist, dass der Operateur gemeinsam mit dem Patienten entscheidet, ob ein ambulantes oder stationäres Vorgehen unter Berücksichtigung der patientenbezogenen Risikofaktoren und der sozialen Umgebung indiziert ist.

Die vorgelegten Ergebnisse mit einer Morbiditätsrate von 1,5 Prozent, einer Wundinfektionsrate von 0,15 Prozent und einer Rezidivrate von 0,6 Prozent belegen eine hohe Qualität der Hernienversorgung bei hohem ambulanten Anteil.

Diskussion: QS-Systeme dokumentieren hohes Niveau

Um jedoch nicht nur die nüchternen Daten der unmittelbar perioperativen Phase zu analysieren, haben wir uns dazu entschlossen, auch die Lebensqualität, respektive Patientenzufriedenheit in unsere Analyse mit einzubeziehen. Wie oben beschrieben, wurde hierfür ein entsprechendes Instrument gewählt, das eine vom jeweiligen Operateur unabhängige Evaluierung erlaubt.

Die Analyse des Patienten-Follow-up ergab eine Zufriedenheit von 98,6 Prozent. Unsere Ergebnisse zeigen also, dass ein großer Anteil der Leistenbruchoperationen ohne erhöhtes Risiko für den Patienten bei hoher Patientenzufriedenheit ambulant durchgeführt werden kann.

Derartige Qualitätssicherungssysteme sollten in Zukunft in allen spezialisierten Zentren begleitend eingeführt werden, um klar zu dokumentieren, auf welchem Niveau ambulante Chirurgie hierzulande stattfindet.

Literatur bei den Verfassern

Beteiligte Praxen
(in alphabetischer Reihenfolge)

Peter Ahsbahs / Dr. med. Martin Glaubitz, Lindenstraße 36 A, 24539 Neumünster, martin-glaubitz@gmx.de

Dr. med. Henry Born, Zschochersche Allee 68, 04207 Leipzig, henryborn@hotmail.de

Dr. med. Stephan Cejnar, Dr. med. Andreas Grube, Diakoniewerk München, Hessstraße 22, 80799 München, stephan.cejnar@arcor.de, info@dr-grube.net

Dr. med. Dirk Danneberg, Ambulantes OP-Zentrum, Kaiserstraße 11, 68623 Lampertheim, praxisklinik-lampertheim@t-online.de

Dr. med. Thorsten Decker, Dr. med. Heiner Schmitz, Dr. med. Philipp Zollmann, MVZ Postcarré, Engelplatz 8, 07743 Jena, info@jena-praxisklinik.de

Dr. med. Michael Demmel, Neumarkt 7, 59821 Arnsberg, LM.Demmel@t-online.de

Dr. med. Gregor Döppenschmitt, Ambulantes OP-Zentrum, Wellinghofer Straße 25, 44263 Dortmund, praxis@dr-doeppenschmitt.de

Dr. med. Holger Glutig, Michael Lamnek, Chirurgische Gemeinschaftspraxis, Cöllner Straße 5, 01662 Meissen, gp-chirurgie-meissen@t-online.de

Dr. med. Andreas Grube, Fürstenstraße 19, 80333 München, info@dr-grube.net

Dr. med. Andreas Koch, Ärztehaus, Thiemstraße 112, 03050 Cottbus, akchirurg@aol.com

Dr. med. Hans Kornblum, Dr. med. Albrecht Frunder, Loretto Klinik, Katharinenstraße 10, 72072 Tübingen, info@lorettoklinik.de

Dr. med. Peter Kranen, Dr. med. Jörg Jochims, Zentrum für Chirurgie/Orthopädie, Peterstraße 88, 47798 Krefeld, kranen@chirurgie-krefeld.de, jochims@arcor.de

Dr. med. Ralph Lorenz, 3 CHIRURGEN, Klosterstraße 34/35, 13581 Berlin-Spandau, info@3chirurgen.de

Dr. med. Stephan Maurer, Chirurgie am Germania Campus, An der Germania Brauerei 6, 48159 Münster, dr.maurer@chirurgie-germania-campus.de

Dr. med. Frank Sinning, Sanaklinik, Weiltinger Straße 7, 90449 Nürnberg, drfranksinning@t-online.de

Martin Wiese, Gesundheitszentrum Kelkheim, Frankenallee 1, 65779 Kelkheim, martinwiese@t-online.de

eines Nervs (N. ilioinguinalis, N. iliohypogatricus, N. genitofemoralis, N. femoralis, N. cutaneus femoris) durch Durchtrennung, Dehnung, Quetschung, Elektrokauter, Naht oder Klammer (siehe Abbildung 1).

Es kommt zu Schmerz (Neuralgie), Brennen (Parästhesie), Taubheit (Hypoästhesie), Überempfindlichkeit (Hyperästhesie) mit Ausstrahlung in den Genitalbereich, Oberschenkel und auch nach dorsal in den Rücken. Oft lassen sich die Schmerzen gezielt an einem bestimmten Punkt (Triggerpunkt) auslösen. Sie verlaufen in der Regel episodenhaft und können sich bei Sitzen und Gehen verstärken (siehe Abbildung 2).

Konstanter dumpfer Schmerz in der Leistenregion

Nicht-neuropathische Schmerzen werden sekundär durch entzündliche Veränderungen im Gewebe, sei es durch Netzfibrose oder postoperative Fibrose, ausgelöst. Es besteht meist ein konstanter dumpfer Schmerz in der Leistenregion – ohne Triggerpunkt – und Verschlechterung der Symptomatik durch sportliche Aktivitäten.

Somatischer Schmerz, zum Beispiel im Bereich des Schambeinhöckers, wird häufig durch die Fixierung des Netzes ausgelöst [11]. Taubheit im Bereich der Leiste oder des Oberschenkels mit besonderer Schmerzempfindlichkeit des Tuberculum pubicum weisen darauf hin.

Diffuser Schmerz im Bereich des Samenstranges

Viszeraler Schmerz wird als diffuser Schmerz im Bereich des Samenstranges (Leistenringbereich, Genitalbereich, N. genitofemoralis) mit Schmerzen beispielsweise bei der Ejakulation angegeben. Dies kann durch eine Stauung im venösen Geflecht des Samenstranges und/oder Umhüllung des Samenstranges mit Netz verursacht sein [12].

> » *Es gibt derzeit keinen allgmein akzeptierten Konsens darüber, wie der Chirurg bei der Abklärung und Behandlung chronischer postoperativer Leistenschmerzen vorgehen sollte.* «

Erschwert wird die Diagnose chronischer postoperativer Schmerzen grundsätzlich dadurch, dass häufig eine Kombination von neuropathischem und nicht-neuropathischem, viszeralen und somatischen Schmerz vorliegt.

Schmerzen nach offenen und laparoskopischen Verfahren

Chronische postoperative Leistenschmerzen treten sowohl nach offenen als auch nach laparoskopischen Herniotomien auf. Bei der laparoskopischen Herniotomie sind insbesondere der N. ilioinguinalis lateral des inneren Leistenringes, der N. genitofemoralis medial des inneren Leistenringes und der N. iliohypogatricus in seiner Gesamtlänge durch die Fixierung des Netzes gefährdet [13, 14, 15]. Aber auch der N. femoralis und der N. cutaneus femoris lateralis sind durch die laparoskopische Herniotomie gefährdet [16, 17, 18].

Die diagnostische Abklärung beruht auf der ausführlichen Anamnese, der genauen Kenntnis der Anatomie der inguinalen Nerven, der gründlichen klinischen Untersuchung und der Erfassung von möglichen Risikofaktoren für chronischen Schmerz. Typische Risikofaktoren für chronischen postoperativen Schmerz sind [19, 20, 21]:

- Alter unter dem Altersdurchschnitt,
- Weibliches Geschlecht,
- Weitere postoperative Komplikationen,
- Rezidivhernienoperation,
- Anamnestisch präoperativer Schmerz,
- Operation vor weniger als drei Jahren,
- Fibromyalgie,
- Migräne,
- Operationsdauer von über drei Stunden.
- Raynaud-Syndrom,
- Rückenschmerzen oder Kopfschmerzen,
- Starke postoperative Schmerzen,
- Reizdarmsyndrom.

Foto: Holzheimer

Prof. Dr. René G. Holzheimer
Facharzt für Chirurgie, Sportmedizin
Tegernseer Landstraße 8
82054 Sauerlach
Tel.: 08104 668454
Fax: 08104 668453
RGHolzheimer@t-online.de
www.praxisklinik-sauerlach.de

Es gibt derzeit keinen allgemein akzeptierten Konsens darüber, wie der Chirurg bei der Abklärung und Behandlung von chronischen postoperativen Leistenschmerzen vorgehen sollte.

Diagnostisches Vorgehen in unserer Praxisklinik

In unserer Praxisklinik kommen bei Patienten mit chronischen postoperativen Schmerzen nach Leistenhernienopeationen in der Regel folgende

www.vmk-online.de
Verlag für Medizinkommunikation
Chirurgen Magazin Online-Archiv und Aktuelles aus dem Verlag
CHIRURGENMAGAZIN
BAO Depesche
VMK Verlag für Medizinkommunikation GmbH

diagnostische Methoden zum Einsatz:

- Nervenblock,
- Computertomografie (CT) beziehungsweise Magnetresonanztomografie (MRT),
- Elektromyogramm.

Wir haben in den meisten Fällen durch die Angaben des Patienten, die klinische Untersuchung, Ultraschalluntersuchung und Nervenblock die Diagnose stellen können. Wichtig ist es, vom Patienten umfassend Befunde über vorangegangene Untersuchungen und Behandlungen zu erhalten.

Nach individuellem Befund erst konservative Therapie

Die Behandlung chronischer postoperativer Leistenschmerzen sollte zunächst unter Berücksichtigung des **individuellen Befundes konservativ** erfolgen. Hier bieten sich für die analgetische Behandlung nichtsteroidale Antirheumatika, Opioide, Muskelrelaxantien, Antiepileptika und Antidepressiva an. Als physikalische Therapiemethoden kommen Physiotherapie und Akupunktur in Frage.

Der Nervenblock mit kurz- oder langwirkenden Lokalanästhetika, die Injektion von Steroiden und Glycerol oder eine neurolytische Behandlung mit Alkohol oder Phenol stehen zur Diskussion [22]. Mit einem Nervenblock allein konnten wir bisher nur bei einem Patienten eine Verbesserung seiner Beschwerden erreichen.

Chirurgische Therapie bei persistierenden Schmerzen

Die **neurodestruktive Behandlung** durch Kryoablation oder Kryoanalgesie beziehungsweise transkutane elektrische Nervenstimulation sollte nicht ohne vorangegangenen Nervenblock und nur in besonderen Fällen erfolgen [23, 24].

Die **Radiofrequenzpulswellenbehandlung** steht als neue Methode nach entsprechender Diagnostik durch Block gezielt zur Behandlung im Ausbreitungsgebiet inguinaler Nerven als Alternative unter Umständen in bestimmten Zentren zur Verfügung [25].

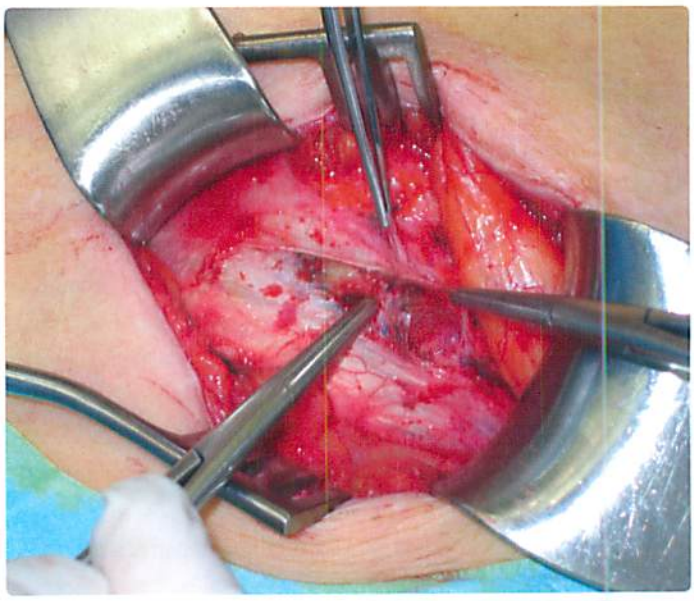

Foto: Holzheimer

▲ Abb. 1: Fixierung des Nerven im Bereich der Externusaponeurose und Netz

Foto: Holzheimer

▲ Abb. 2: Patientin nach zweimal offener Herniotomie mit ungewöhnlicher Inzision mit neuropathischem Schmerz und Narbenschmerz. Das Bild zeigt den Zustand sechs Monate nach der letzten Operation

Chirurgische Therapie bei persistierenden Schmerzen

Kriterien für die Indikation zur **chirurgischen Behandlung** sind der therapieresistente Schmerz nach Versuch einer oralen Analgetikabehandlung und/oder Nervenblockade. Die chirurgische Intervention sollte unter Berücksichtigung der individuellen persönlichen Umstände frühestens drei bis vier Monate nach einem Leistenbrucheingriff stattfinden, um eine Neuro[illegible]

als Schmerzursache ausschließen zu können und eine ausreichend lange medikamentöse Behandlung nachweisen zu können [26].

Das **chirurgische Vorgehen** kann offen, laparoskopisch oder offen-laparoskopisch sein [27, 28]. Ausschlaggebend für die Wahl der Operationsmethode ist in erster Linie die Erfahrung des jeweiligen Chirurgen.

Neurektomie ist abhängig vom intraoperativen Befund

Es gibt keine verbindlichen Angaben, wie viele Nerven entfernt werden sollen. Wir haben in unserer Praxisklinik mit der patientenadaptierten („tailored") Neurektomie in Abhängigkeit vom intraoperativen Befund (Veränderungen der Nerven) sehr gute Erfahrungen gemacht und können damit auch die bei der „Triple" Neurektomie mit der Entfernung aller drei Nerven (N. ilioinguinalis, N. iliohypogastricus, N. genitofemoralis) anschließende komplette Leisten-Taubheit vermeiden.

In der Regel wird das implantierte Netz bei intraoperativ sichtbarer Fibrose und unmittelbarer Nachbarschaft zum betroffenen Nerven entfernt. Das entnommende Gewebe wird zur histologischen Untersuchung ins Labor geschickt. Auf diese Weise bestätigten sich in unserem Patientengut bisher durchgehend die degenerativen Veränderungen am Nerven und die Fibrosierung des Gewebes.

Schonhaltung kann Folgebeschwerden verursachen

Ohne eine Beseitigung der Schmerzursache haben di[illegible]