

Hernie, Harnstein, Hydrozele...

Was steckt hinter Leisten- schmerzen?

René G. Holzheimer, Ursula Gresser

Bei Schmerzen in der Leiste denkt der Arzt primär an urologische Ursachen wie Leistenbruch, Harnsteine oder Hodenveränderungen und der Patient zuerst an die Hüfte. Doch die Palette möglicher Ursachen ist weitaus bunter. In der Regel kann der Hausarzt bereits beim Erstbesuch mit Hilfe von Anamnese und körperlicher Untersuchung die richtige Diagnose stellen. Bei schwierigeren Fällen helfen Ultraschall oder Röntgen.

Die meisten Patienten verbinden Schmerzen in der Leiste mit dem Hüftgelenk. Der Hausarzt wird oft gar nicht informiert und erfährt erst über einen Bericht eines Orthopäden vom Problem seines Patienten. Dabei lassen sich vom Hüftgelenk ausgehende Schmerzen gut von anderen Ursachen abgrenzen (Tabelle): Bei **Hüftgelenksarthrose** klagt der Patient über einen typischen Anlaufschmerz, der sich bei längerem Gehen

bessert. Ruheschmerz ist selten, die Beschwerden können sich einseitig oder beidseitig bemerkbar machen.

Arthrose oder Arthritis?

Bei **Hüftgelenksarthritis** leidet der Patient schon in Ruhe unter Schmerzen, und

beim Gehen wird der Schmerz schlimmer bis unerträglich. In beiden Fällen fallen bei der klinischen Untersuchung

des Hüftgelenkes Schmerzen oder Bewegungseinschränkungen bei der Rotation auf. Die Leiste selbst ist klinisch unauffällig. Die Veränderungen im Röntgenbild korrelieren oft nicht mit der Schmerzintensität und dem Ausmaß einer evtl. Bewegungseinschränkung.

Bei degenerativen Veränderungen von Hüfte oder kleinen Wirbelgelenken kann man mit nichtsteroidalen Antirheumatika (NSAR) gute Erfolge erzielen. Wir haben in leichteren Fällen z. B. mit Diclofenac (Diclofenac-ratiopharm® u.a.) gute Erfah-

Basisdiagnostik bei Leistenschmerzen

Anamnese:

- Treten die Schmerzen in Ruhe oder bei Belastung auf?
- Sind sie nur auf einer oder auf beiden Seiten vorhanden?
- Sind sie im Liegen oder im Stehen stärker?

Klinische Untersuchung:

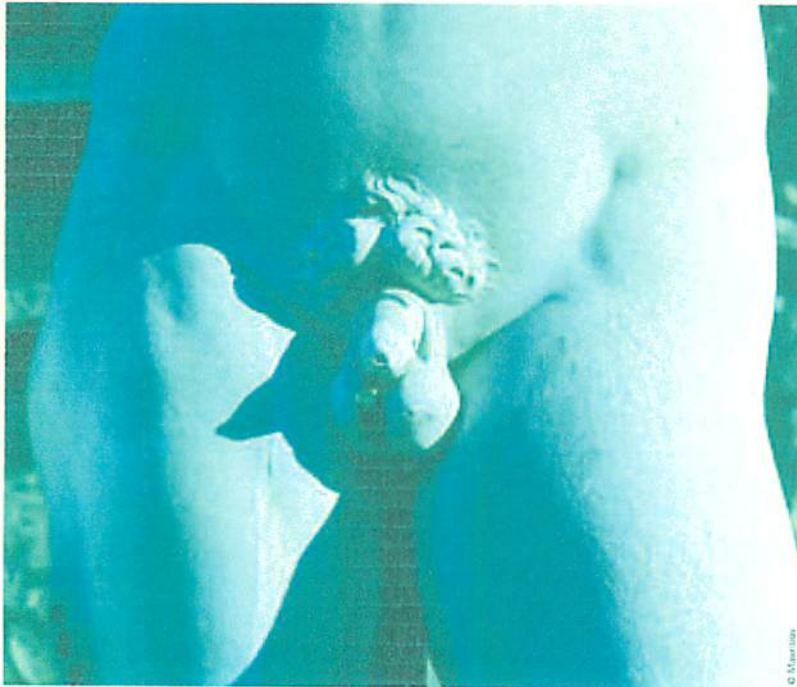
- Druckschmerz?
- Tastbare Veränderung?
- Symptome bei Rotation im Hüftgelenk?
- Veränderung bei Husten oder Pressen?

Sonographie:

- Lymphknoten?
- Abszess?
- Darmschlinge?

Bei der Arthrose korrelieren Veränderungen im Röntgenbild oft nicht mit dem Ausmaß von Schmerz und Bewegungseinschränkung.

TABELLE



rungen gemacht, das auch in der Regel gut vertragen wird. Bei stärkeren Schmerzen hat sich in unserer Praxis der COX₂-Hemmer Valdecoxib (Bextra[®]) gut bewährt. Oberstes Ziel ist, daß der Patient sich schmerzfrei bewegen kann.

Degenerationen der Wirbelsäule Wenig bekannt ist, daß degenerative Veränderungen der kleinen Wirbelgelenke der unteren LWS Schmerzen in der Leiste verursachen können. Die Patienten zeigen meist zusätzlich Symptome eines LWS-Syndroms. Die Leiste selbst ist klinisch unauffällig. Bei gezielter Suche sieht man im Röntgenbild degenerative Veränderungen der kleinen Wirbelgelenke. Die Schmerzen sprechen ebenfalls gut auf Valdecoxib (Bextra[®]) an.

Veränderungen im Oberschenkelknochen Osteolysen (z.B. bei Plasmozytom) oder pathologische Frakturen (z.B. bei Fanconi-Syndrom) im Oberschenkelhals können ebenfalls Schmerzen in der Leiste verursachen. Der Patient klagt dann meist über zunehmende Beschwerden bei Belastung, die klinische Untersuchung der Leiste ist unauffällig. Die konventionelle Röntgenaufnahme (Beckenübersicht mit proximalem Oberschenkel) führt zur Diagnose.

Verengung des Spinalkanals Bei anderweitig nicht erklärbaren Schmerzzuständen muß auch an die seltene Ursache einer Ein-

engung des Spinalkanals gedacht werden, z.B. durch ein Neurinom. Die Leiste ist in diesem Fall klinisch unauffällig, die Diagnose wird durch ein CT des unteren Spinalkanals gesichert.

Ureterstein Verengungen im distalen Drittel des Ureters können Leisten-schmerzen verursachen. Die Anamnese ist meist kurz, die Schmerzen sind nicht bewegungs- oder lageabhängig, die klinische Untersuchung der Leiste ist unauffällig. Im

Ultraschall finden sich evtl. Nierensteine oder ein Harnstau. Röntgenpositive Ureter-Steine (z.B. Calciumoxalatsteine) sieht man in der Abdomen-Leeraufnahme, röntgennegative Steine (z.B. Harnsäuresteine) zeigen sich in der Kontrastmitteldarstellung der Ureteren als Ausparung.

Veränderungen der Gefäße Bei Insuffizienz der Venenklappen kann eine chronisch-venöse Insuffizienz im

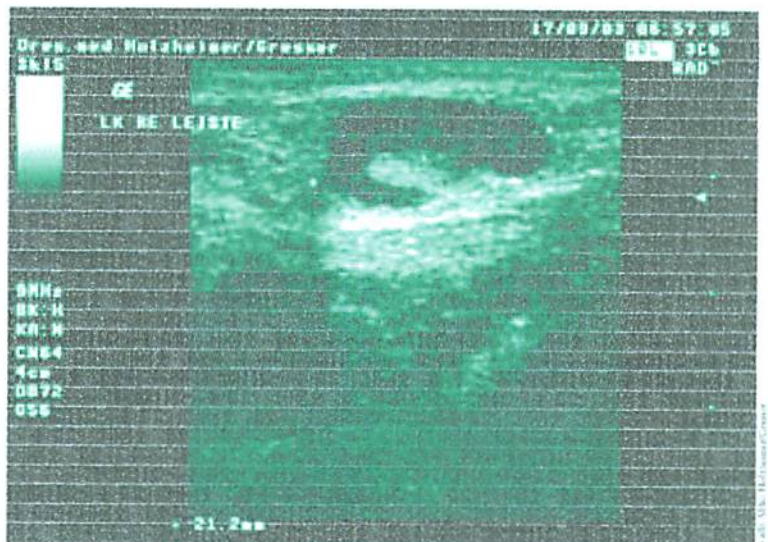


Abb. 1. Sonographischer Befund bei einer 34jährigen Frau: Leistenlymphknoten. Restitutio ad integrum nach antibiotischer Behandlung

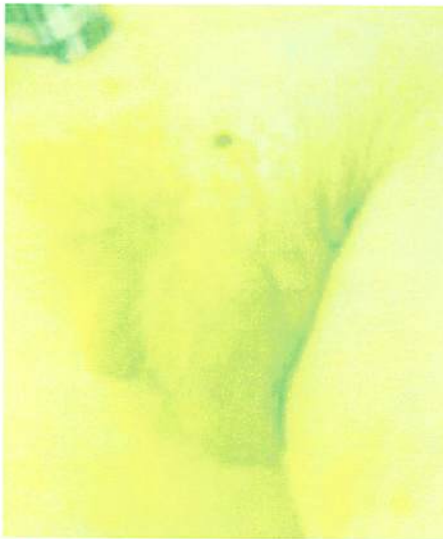

Abb. 2. Leistenhernie links eines 62jährigen Mannes, bis ins Scrotum reichend

Bereich der Vena saphena magna zu Schmerzen im Leistenbereich führen. Erkrankungen der Arterien verursachen selten isoliert Schmerzen in der Leistengegend.

Erkrankungen im Urogenitalbereich

Entzündliche Erkrankungen wie Harnwegsinfekt, Prostatitis oder Epididymitis können Schmerzen mit Ausstrahlung in die Leiste und Lymphknotenschwellungen in der Leistenregion verursachen. Wenn die klinische Unters-

suchung mit Urinanalyse nicht weiterhilft, sollte der Urologe hinzugezogen werden.

Zu Leistenschmerzen kommt es auch bei Uretersteinen im distalen Drittel des Harnleiters.

Hodenveränderungen

Auch bei Pendelhoden, Hydrozele oder Varikozele können Schmerzen in der Leiste auftreten. Der Pendelhoden ist klinisch zu diagnostizieren. Die Diagnose einer Hydrozele erfolgt mit Hilfe von Diaphanoskopie oder Sonographie. Bei der Varikozele sieht man oberflächlich gestaute Venen, bei unklaren Fällen führt die farbkodierte Duplexsonographie zur Diagnose.

Gynäkologische Erkrankungen

Wenn die Leistenschmerzen nicht einer Hüftgelenkerkrankung oder

einem Leistenbruch zugeordnet werden können, ist immer auch an eine gynäkologische Ursache, z.B. eine Raumforderung im kleinen Becken oder eine Endometriose, zu denken.

Schwellung in der Leiste Die häufigsten Ursachen einer schmerzhaften Schwellung in der Leiste sind entzündlich veränderte Lymphknoten (bei Entzündungen im kleinen Becken oder den Urogenitalorganen, bei HIV), Abszesse (meist im Bereich einer Haarwurzel oder einer Schweißdrüse) oder ein Leistenbruch.

Neben der klinischen Untersuchung – die Schwellung beim Leistenbruch ist in der Regel reponierbar, Lymphknoten und Abszesse dagegen nicht – hilft die Sonographie weiter.

Schwellungen ohne Schmerzen können durch ein Lipom oder eine maligne Lymphknotenerkrankung (Lymphom oder Metastase) verursacht sein (Abb. 1).

Muskelzerrung

Zerrungen im Bereich des Leistenbandes mit belastungsabhängigen Schmerzen und Druckschmerz in der Leiste treten nur bei intensiver Belastung (z.B. Fußballspiel) oder im Rahmen einer Verletzung auf. Therapie der Wahl ist Schonung und Gabe eines nichtsteroidalen Antirheumatikums, z.B. Valdecoxib (Bextra®). Allerdings sollte man, auch wenn der Patient von einer „Zerrung der Leiste“ spricht, immer auch einen Leistenbruch sowie ande-

Hinter einer schmerzhaften Schwellung in der Leiste stecken in erster Linie entzündlich veränderte Lymphknoten, Abszesse oder ein Leistenbruch.

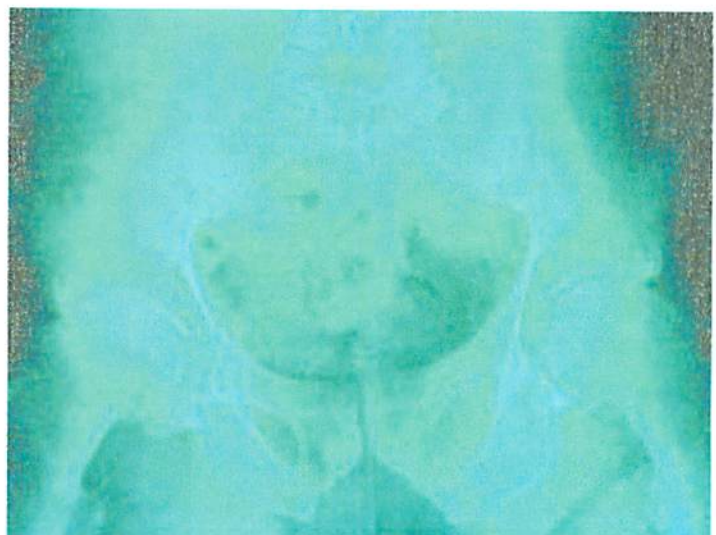


Abb. 3. Beckenübersichtsaufnahme: Coxarthrose im rechten Hüftgelenk eines 67jährigen Mannes mit vollständiger Aufhebung des Gelenkspaltes im rechten Hüftgelenk nach jahrelangem zurückliegendem Trauma

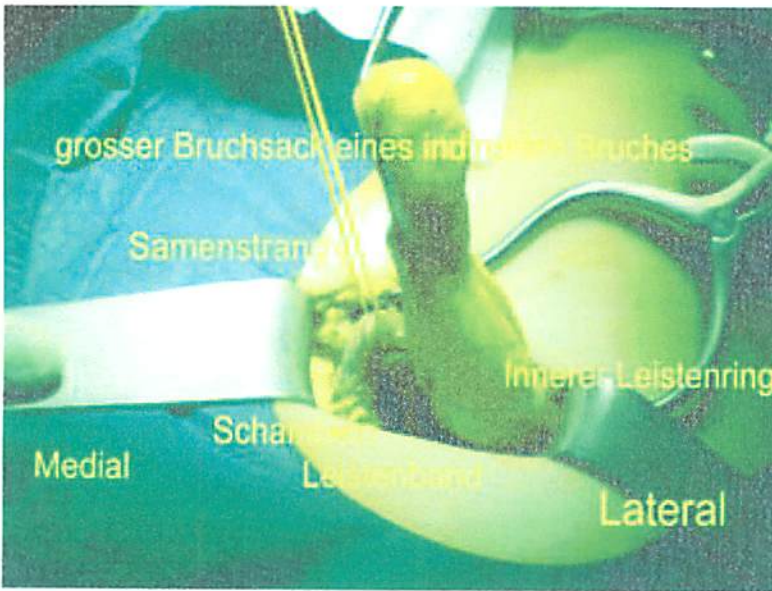


Abb. 4. Einklemmter Leistenbruch links mit großem (indirekten) Bruchsack. Der 46jährige Patient hatte nur diskrete klinische Beschwerden (gelegentlich Druckgefühl in der Leiste beim Sitzen oder leichtes Ziehen mit Ausstrahlung in den Oberschenkel)

Therapie der Leistenhernie

Die Optionen „zuwarten“ oder „Bruchband verordnen“ sind heute medizinisch nicht mehr begründbar. Therapie der Wahl für den Leistenbruch ist die Operation, die heutzutage ambulant erfolgt.

Die Leistenbruch-Operation erfolgt heutzutage ambulant.

Abhängig von der Größe des Bruches und der Stabilität des Bindegewebes kann es sinnvoll sein, ein verstärkendes Netz zu implantieren. Moderne Netze, wie z. B. Ultrapro[®] von Ethicon, sind vom Patienten nicht zu spüren und verschließen die Bruchpforte dauerhaft.

re mögliche Ursachen ausschließen. Denn die Angabe des Kranken kann auch auf einem Kausalitätsbedürfnis beruhen.

Bei einer „Zerrung der Leiste“ sollte man immer auch an einen Leistenbruch denken.

Leistenbruch Leistenschmerzen werden viel häufiger durch ein Bruchleiden bei angeborener Bindegewebsschwäche (Leistenhernie, Schenkelhernie) als durch orthopädische Erkrankungen verursacht. Bis die Patienten ihren Hausarzt konsultieren, sind sie oft bereits seit Jahren unter den Diagnosen „Hüftgelenksleiden“ oder „Leistenzerrung“ in orthopädischer oder krankengymnastischer Behandlung, ohne daß die Beschwerden besser geworden wären.

Der Leistenbruch ist das Chamäleon unter den Differentialdiagnosen bei Leistenschmerz.

Bei Patienten mit anhaltenden Leistenschmerzen trotz Behandlung muß an einen Leistenbruch gedacht werden (Abb. 2). Die Anamnese ist oft untypisch, nur selten

wird über die Lehrbuch-Symptome Schmerzzunahme bei Belastung oder eine Vorwölbung berichtet. Bei der klinischen Untersuchung kann man die Bruchpforte und evtl. eine Vorwölbung bei erhöhtem Druck im Bauchraum (Stehen, Pressen, Husten) tasten. Im Ultraschall läßt sich evtl. beobachten, daß sich bei erhöhtem Druck im Bauchraum eine Darm-schlinge durch die Bruchpforte drückt.

Man kann sie aufgrund ihrer guten Verträglichkeit auch bei jungen Patienten anwenden. Wir operieren in unserer Praxis schwerpunktmäßig Leistenbrüche und Leistenbruchrezidive und haben bei keinem unserer Patienten eine Lockerung, Verschiebung oder Ruptur eines Netziplantates gesehen.

Je kleiner und frischer ein Leistenbruch ist, desto besser die Langzeitprognose nach Operation. Da der Leistenbruch Folge einer angeborenen Bindegewebsschwäche ist, tritt er oft – zeitlich versetzt – beidseitig auf und neigt zum Rezidivieren. ■



Zu Operationsverfahren bei Leistenbrüchen siehe auch *Der Allgemeinarzt* 12/2002, S.906-908.



Dr. med. René Holzheimer, Chirurg-Sportmediziner, Praxis für ambulant-operative Chirurgie und Rheumatologie 82054 Sauerlach bei München



Prof. Dr. med. Ursula Gresser, Internistin-Rheumatologin, Praxis für ambulant-operative Chirurgie und Rheumatologie 82054 Sauerlach bei München