Mehr als ein kosmetisches Problem

Krampfadern – wann und wie behandeln

René G. Holzheimer

Jeder achte Deutsche leidet an einer medizinisch relevanten Varikose. Eine Behandlungsindikation ergibt sich aus der Tatsache, dass eine chronisch venöse Insuffizienz mit einem erhöhten Risiko für Thrombose und Embolie verbunden ist. Die operative Entfernung der Varizen ist dann gerechtfertigt, wenn Beschwerden bestehen und sich in der Duplexsonographie ein Reflux nachweisen lässt. Doch es gibt noch weitere Behandlungsindikationen. Therapie der Wahl ist heute die Krossektomie mit Stripping bzw. Phlebektomie, die – außer bei multimorbiden Patienten – in der Regel ambulant durchgeführt werden kann.

Definition und Klassifikation

Varikose ist definiert als ausgedehnte Krampfaderbildung. Man unterscheidet zwischen primärer und sekundärer Varikose. Eine primäre Varikose entsteht infolge konstitutioneller Wandschwäche und/oder Insuffizienz der Venenklappen. Eine sekundäre Varikose liegt vor, wenn sich z.B. durch eine tiefe Beinvenenthrombose ein Umgehungskreislauf bildet. Chronisch-venöse Insuffizienz (CVI) ist ein Oberbegriff für eine chronische venöse Abflußbehinderung und den hieraus entstehenden Veränderungen (Varikose, Ulcus cruris, posthrombotisches Syndrom etc.)

Es gibt in Deutschland mehrere Einteilungen der chronisch-venösen Insuffizienz. Neben der Stadieneinteilung nach dem klinischen Erscheinungsbild (siehe Tabelle 1) werden auch ätiologische und anatomische Kriterien herangezogen.

Tabelle 1. Stadien-Einteilungen der Chronisch venösen Insuffizienz

	Einteilung nach der Deutschen Gesellschaft für Phlebologie	Einteilung nach der Deutschen Gesellschaft für Gefäßchirurgie
Grad 1	Corona phlebectatica paraplantaris, Phlebödem	Gerinfügige Varikose ohne Beschwerden
Grad 2	zusätzlich trophische Veränderungen wie Dermatoliposklerose, Pigmentveränderungen, weiße Atrophie ohne Ulcus cruris	Dysästhesien, Juckreiz, Spannungsgefühl, Schweregefühl, leichte Schwellneigung, Wadenkrämpfe, Schmerzen
Grad 3	Ulcus cruris venosum (3a: abgeheiltes Ulkus, 3b: florides Ulkus)	deutliche Varikosis mit trophischen Hautstörungen (Induration, Pigmentierung, Dermatitis, Ekzem, Atrophie, Thrombophlebitis)
Grad 4		Ausgedehnte Varikose mit Beschwerden wie unter 2 und 3 angegeben, zusätzlich mit floridem Ulcus cruris

Epidemiologie

Varikose und chronisch-venöse Insuffizienz (CVI) sind häufige Erkrankungen und führen nicht selten zu Komplikationen mit erheblichen Auswirkungen auf Lebensqualität und Kosten im Gesundheitswesen. Eine medizinisch bedeutsame Varikose fand sich bei 12% der in der Baseler Studie untersuchten Personen. Unter den Patienten mit ausgeprägter chronisch-venöser Insuffizienz litten 14% an einem Ulcus cruris und 30% hatten bereits eine Phlebitis durchgemacht. Risikofaktoren für die Entstehung einer CVI/Varikose sind (30):

1. Adipositas
2. Weibliches Geschlecht

3. Höheres Alter
4. Schwangerschaften
5. Familiär gehäuftes Auftreten der Erkrankung
6. Stehende Tätigkeit

50-55% der Frauen und 40-50% der Männer äußern auf Befragen Symptome einer chronisch venösen Insuffizienz. Dabei leiden Männer eher unter Juckreiz, Frauen nennen häufiger Schmerz- und Spannungsgefühl in den Beinen. (9, 12))

Symptomatik und klinisches Bild

Patienten mit chronisch-venöser Insuffizienz der Beinvenen klagen meist über Schwere- und Spannungsgefühl, Schmerzen, Juckreiz, Unruhe und Wadenkrämpfe. Makroskopisch macht sich die Varikose durch dilatierte und geschlängelte Venen mit teils aneurysmatischen Ausbuchtungen, vermehrten Zuflüssen und Konglomeraten von Varixknoten bemerkbar (33). Schreitet die Erkrankung fort, kann es zu Hyperpigmentierungen, Lipodermatosklerose, Atrophie blanche, Ulcus cruris sowie erheblichen sensorischen Störungen kommen (40).

Diagnostik

Die Untersuchung beginnt mit der Inspektion der Beine und Beurteilung von Hautfarbe, trophischen Störungen, Hauttemperatur, Ödembildung und Varikose. Die klinische Untersuchung erfolgt im Stehen und Liegen mit Palpation der Beine und der Venen. Die Patienten können dabei genaue Angaben zur Lokalisation von Druckschmerzen machen. So lassen sich auch Perforansinsuffizienzen, die nicht schon mit bloßem Auge erkennbar sind, für die Untersuchung mit der Duplexsonographie markieren.

© alle Abb. Dr. Holzheimer

Abb. 1. Varikose

Die apparative Methode der Wahl zur Diagnostik venöser Veränderungen ist heute die farbcodierte Duplexsonographie. Zahlreiche Untersuchungen haben die Zuverlässigkeit dieses Verfahrens im Vergleich zu aszendierender Phlebographie, Plethysmographie und kontinuierlicher Dopplerunterschung bestätigt (46; 60). Darüber hinaus erspart die Duplexsonographie dem Patienten das Risiko einer Allergie, Thrombose oder Schmerzen wie sie im Falle der Phlebographie beschrieben sind (7). Die Phlebographie kann zur Beurteilung des Venensystems nach tiefer Beinvenenthrombose, bei Rezidivvarikose und Perforansvenen wichtige ergänzende Hinweise geben – sie ist aber nicht mehr Methode der Wahl bei der Diagnostik der CVI (41).

Abb. 2a. Stauungsdermatitis

Abb. 2b. Ulcus cruris

Indikationen zur Operation

Die Behandlungsmethode der Wahl bei chronisch venöser Insuffizienz ist die Krossektomie mit Teilstripping der Vena saphena und/oder Phlebektomie.

Nach den Leitlinien der Deutschen Gesellschaft für Gefäßchirurgie besteht die Indikation zur Operation bei kompletter und inkompletter Stammvarikose der Vena saphena magna und parva. Darüber hinaus sollte bei transfaszialer Varikose der Vena accessoria lateralis oder anderer großer Seitenäste, bei Perforansvarikose und aszendierender Varikophlebitis sowie bei Varizenblutung operiert werden. Die Indikation zur Operation sollte zudem gestellt werden, wenn ein orthopädischer Eingriff im Bereich von Beinen (v.a. am Kniegelenk) oder Hüfte ansteht mit erhöhtem Thromboserisiko sowie bei Patienten, die bereits eine Thrombophlebitis durchgemacht haben. Eine Behandlung nur mit Kompressionsstrümpfen kann im Gegensatz zur allgemeinen Annahme zu wesentlich höheren Kosten bei erheblicher Unsicherheit der Thrombusprogression führen (5). ▶

Abb. 3. Postthrombotisches Syndrom

Chirurgische Behandlungsverfahren
Die Standardmethode bei der chirurgischen Behandlung der Varikose von Vena saphena magna und parva ist die so genannte **Krossektomie** mit Stripping bzw. Phlebektomie. Darunter versteht man die Ligatur des saphenofemoralen bzw. saphenopoplitealen Überganges mit Teilstripping der Vena saphena in der Leiste bzw. Kniekehle. Zahlreiche Studien konnten belegen, dass die Strippingverfahren langfristig zu Verbesserung oder gänzlichen Beseitigung der Beschwerden der Patienten führen (20, 17). Schwere Komplikationen wie Lungenembolie, Blutungen, postoperative Venenthrombose, tiefer Wundinfekt, revisionsbedürftige Lymphfistel oder ausgedehnte Nekrosen bei Ulkus sind sehr seltene Ereignisse (0,27%) (2). Kurz nach dem Eingriff geben die Patienten oft Sensibilitätsstörungen in kleineren Hautarealen sowie ein Brennen/Ziehen im Stripping- bzw. Inzisionsbereich an. Diese Beschwerden sind aber meist in wenigen Tagen abgeklungen. Voraussetzung für eine geringe Rezidivrate im saphenofemoralen Übergang ist die anatomisch korrekte Krossektomie.

Die **subfasziale endoskopische Perforanschirurgie (SEPS)** ist ein aufwendiges Operationsverfahren zur Ligatur von insuffizienten Perforansvenen. Diese Methode kann in ausgewählten Fällen gemeinsam mit oberflächlicher Venenchirurgie zur Therapie des Ulcus cruris beitragen (8).

Die **isolierte Krossektomie** – ohne Stripping der Vena saphena - scheint für die Behandlung der Stammvarikose in den meisten Fällen nicht auszureichen (16). Im Falle einer aszendierenden Thrombophlebitis kann sie aber eine sinnvolle Maßnahme sein, um einer tiefen Beinvenenthrombose vorzubeugen. In neueren Untersuchungen konnte die Kombination der isolierten Krossektomie mit Kompressionssklerotherapie erfolgreich eingesetzt werden. (10).

Bei der hämodynamischen Korrektur der Varizen (CHIVA) werden oberflächliche insuffiziente Venen unter Erhaltung der Vena saphena ligiert. Dieses Verfahren konnte sich aber in Deutschland nicht durchsetzen (24). Neuere Untersuchungen lassen Zweifel an der Wirksamkeit des Verfahrens berechtigt erscheinen (18).

Abbildung 4:b. Phlebographie mit Abbruch im proximalen Bereich der Vena saphena magna

Patienten, die nicht nur an einer oberflächlichen Insuffizienz, sondern auch an einer tiefen Beinveneninsuffizienz leiden, können von einer **Klappenrekonstruktion** oder **Klappenplastik** profitieren. Die Techniken variieren stark, was meist ein Zeichen für ein noch nicht zufrieden stellendes Verfahren ist. Das Verfahren kommt nur für verhältnismäßig wenige Patienten in Betracht, befindet sich vielfach noch im Erprobungsstadium und sollte daher nur in Einrichtungen mit ausreichend Erfahrung durchgeführt werden.(26, 44, 49, 1; 25, 4, 15)

Interessante, neuere, aber noch nicht ausreichend klinisch getestete Verfahren sind die endoluminalen Verfahren (**Transilluminated powered phlebectomy (TIPP); endovenous radiofrequency obliteration (VNUS System); endovenous laser treatment (EVLT)**. Hierbei wird das Gefäß über eine Sonde, die in die Vena saphena eingeführt wird, mittels thermischer Energie verschlossen (VNUS, EVLT) oder die Vene bzw. das Endothel (TIPP) herausgezogen. Diese Verfahren verzichten alle auf eine Krossektomie; eine eventuell höhere Rezidivrate kann derzeit noch nicht ausgeschlossen werden. Zudem sind diese innovativen Verfahren erheblich teuerer als die Standardverfahren. Allein die Laserapparatur kostet laut Vertreibergesellschaft 30.000 Euro und für jede Operation fallen nochmals 300.- Euro für Einmalsonden an. Außerdem dauern die Eingriffe länger und sind auch nicht ohne Risiken (Verbrennung, Blutung, Verletzung von Nerven und Gefäßen). (36; 35; 51; 42).

Das **Kryostripping** verbindet die Obliteration der Vena saphena durch eine auf –85°C gekühlte Sonde mit der Krossektomie. Es liegen bisher aber keine ausreichenden Studiendaten vor, um dieses Verfahren als Routineverfahren etablieren zu können. (11)

Das American Venous Forum (57) empfiehlt, auf die **Verödung** großer Venen zu verzichten, da die Rezidivrate bei diesem Verfahren sehr hoch ist. Ob dies auch für die **Schaumsklero-** ▶

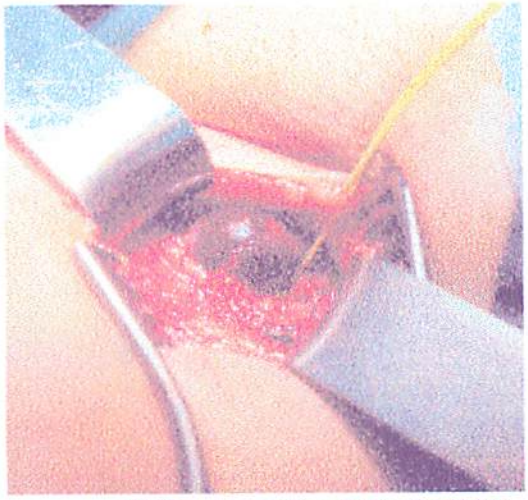

Abbildung 5: Aszendierende Thrombophlebitis – Thrombus im Bereich der proximalen Saphena

sierung (foam sclerosing) gilt muss erst in größeren Studien gezeigt werden (55). Als Kontraindikationen zur Sklerosierung werden genannt:

- Höheres Alter
- Schwangerschaft
- Multimorbider Patient
- Fortgeschrittenes Rheuma oder Arthrose
- pAVK
- Schwere Allergien
- Adipositas
- Thrombophlebitis
- Varikose und duplexsonographisch verifizierter Reflux (hohe Rezidivquote)

Auf jeden Fall sollte vor jeder Verödung erst eine duplexsonographische Untersuchung erfolgen, um einen hämodynamisch wirksamen Reflux im Bereich der Verödung auszuschließen. Außerdem sollte man nicht vergessen, dass auch bei Verödung von Venen Schmerzen und Komplikationen auftreten können. Dazu zählen Hyperpigmentierung, Nekrose der Haut, allergische Reaktion, Thrombophlebitis, akzidentelle arterielle Injektion, tiefe Beinvenenthrombose und Lungenembolie. (21)

Ambulante Operationen

Ambulante Operationen der Venen werden in den USA und Großbritannien seit mehr als 20 Jahren mit gutem Erfolg durchgeführt. Auch in Deutschland haben in den letzten Jahren die Berichte über erfolgreiche ambulante Venenoperationen zugenommen.

Die chirurgische Behandlung der Varikose ist bis auf wenige Ausnahmen ambulant durchzuführen. Das Risiko für Komplikationen ist bei gesunden Patienten und Patienten mit leichter bis mäßiger Systemerkrankung nach einer ambulanten Operation sehr gering (38). Der Sicherheitsstandard ambulanter Operationen entspricht in gut geführten Einrichtungen mindestens dem bei stationärer Versorgung.
Voraussetzung für eine ambulante Operation ist, dass der Patient häuslich gut versorgt und kooperativ ist. Multi-morbide und/oder extrem adipöse Patienten sollten stationär operiert werden. ■

Mit ambulanten Op´s Kosten sparen

Das Zentralinstitut für die kassenärztliche Versorgung (ZI) in Deutschland hatte bereits 1992 darauf hingewiesen, dass 45% der Krankenhausoperationen ambulant durchführbar und Einsparungen in Höhe von ca. 4 Milliarden DM möglich wären. Eine große deutsche private Krankenversicherung, die DKV, hat nun die Konsequenzen gezogen und ihren Mitgliedern eine Liste mit den ambulant durchführbaren Operationen zur Verfügung gestellt. Patienten mit privater Zusatzversicherung, die sich ambulant operieren lassen, erhalten seit diesem Jahr bis 150 Euro pro Eingriff von der DKV. Dies muss zu erheblichen Einsparungen führen, da die Krankenhäuser in der Regel 2800 Euro Pauschale – ein Vielfaches der Kosten für eine ambulante Operation - für eine Varizenoperation erhalten. Diese Einsparungen haben Auswirkungen auf das Gesamtbudget für die medizinische Versorgung in Deutschland und damit auch auf die für die hausärztliche Versorgung zur Verfügung gestellten Mittel.

Literatur beim Verfasser

Privatdozent Dr. .med. René G. Holzheimer, Chirurgische Praxisklinik, D-82054 Sauerlach